KB4125275

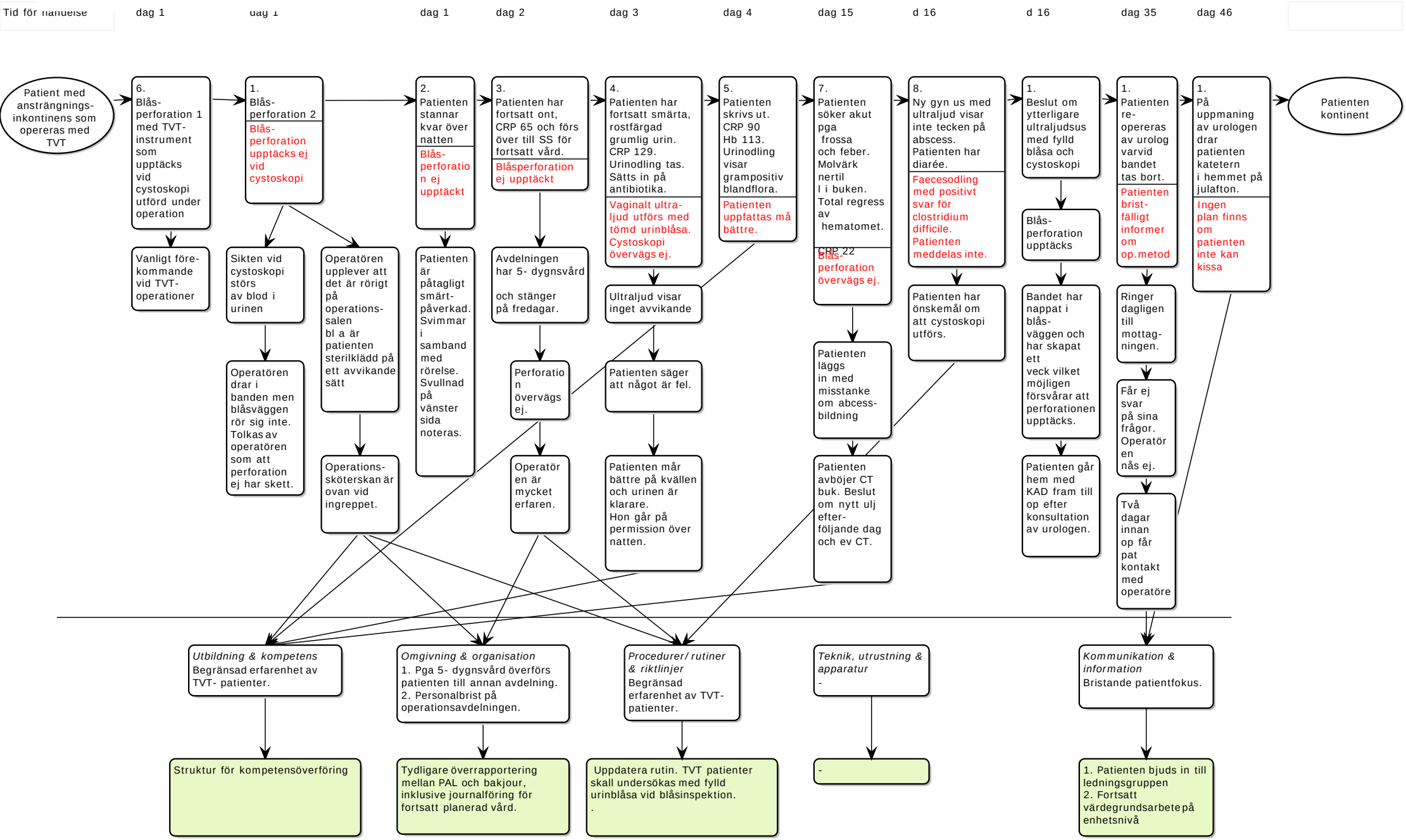
Tid för händelse
dag 1
dag 1
dag 1
dag 2
dag 3
dag 4
dag 15
d 16
d 16
dag 35
dag 46
Patient med ansträngnings-inkontinens som opereras med TVT
6. Blås-perforation 1 med TVT-instrument som upptäcks vid cystoskopi utförd under operation
Vanligt före-kommande vid TVT-operationer
1. Blås-perforation 2
Blås-perforation upptäcks ej vid cystoskopi
Sikten vid cystoskopi störs av blod i urinen
Operatören drar i banden men blåsväggen rör sig inte. Tolkas av operatören som att perforation ej har skett.
Operatören upplever att det är rörigt på operations-salen bl a är patienten sterilklädd på ett avvikande sätt
Operations-sköterskan är ovan vid ingreppet.
2. Patienten stannar kvar över natten
Blås-perforation ej upptäckt
Patienten är påtagligt smärt-påverkad. Svimmar i samband med rörelse. Svullnad på vänster sida noteras.
3. Patienten har fortsatt ont, CRP 65 och förs över till SS för fortsatt vård.
Blåsperforation ej upptäckt
Avdelningen har 5- dygnsvård och stänger på fredagar.
Perforation övervägs ej.
Operatören är mycket erfaren.
4. Patienten har fortsatt smärta, rostfärgad grumlig urin. CRP 129. Urinodling tas. Sätts in på antibiotika.
Vaginalt ultra-ljud utförs med tömd urinblåsa. Cystoskopi övervägs ej.
Ultraljud visar inget avvikande
Patienten säger att något är fel.
Patienten mår bättre på kvällen och urinen är klarare. Hon går på permission över natten.
5. Patienten skrivs ut. CRP 90 Hb 113. Urinodling visar grampositiv blandflora.
Patienten uppfattas må bättre.
7. Patienten söker akut pga frossa och feber. Molvärk nertil l i buken. Total regress av hematomet.
CRP 22
Blås-perforation övervägs ej.
Patienten läggs in med misstanke om abcess-bildning
Patienten avböjer CT buk. Beslut om nytt ulj efter-följande dag och ev CT.
8. Ny gyn us med ultraljud visar inte tecken på abscess. Patienten har diarée.
Faecesodling med positivt svar för clostridium difficile. Patienten meddelas inte.
Patienten har önskemål om att cystoskopi utförs.
1. Beslut om ytterligare ultraljudsus med fylld blåsa och cystoskopi
Blås-perforation upptäcks
Bandet har nappat i blås-väggen och har skapat ett veck vilket möjligen försvårar att perforationen upptäcks.
Patienten går hem med KAD fram till op efter konsultation av urologen.
1. Patienten re-opereras av urolog varvid bandet tas bort.
Patienten brist-fälligt informer om op.metod
Ringer dagligen till mottag-ningen.
Får ej svar på sina frågor. Operatören nås ej.
Två dagar innan op får pat kontakt med operatöre
1. På uppmaning av urologen drar patienten katetern i hemmet på julafton.
Ingen plan finns om patienten inte kan kissa
Patienten kontinent
Utbildning & kompetens
Begränsad erfarenhet av TVT- patienter.
Omgivning & organisation
1. Pga 5- dygnsvård överförs patienten till annan avdelning.
2. Personalbrist på operationsavdelningen.
Procedurer/ rutiner & riktlinjer
Begränsad erfarenhet av TVT-patienter.
Teknik, utrustning & apparatur
-
Kommunikation & information
Bristande patientfokus.
Struktur för kompetensöverföring
Tydligare överrapportering mellan PAL och bakjour, inklusive journalföring för fortsatt planerad vård.
Uppdatera rutin. TVT patienter skall undersökas med fylld urinblåsa vid blåsinspektion.
.
-
1. Patienten bjuds in till ledningsgruppen
2. Fortsatt värdegrundsarbete på enhetsnivå